

# CLOSE UP

## 気管支拡張症

vol.1

監修 進藤 有一郎先生

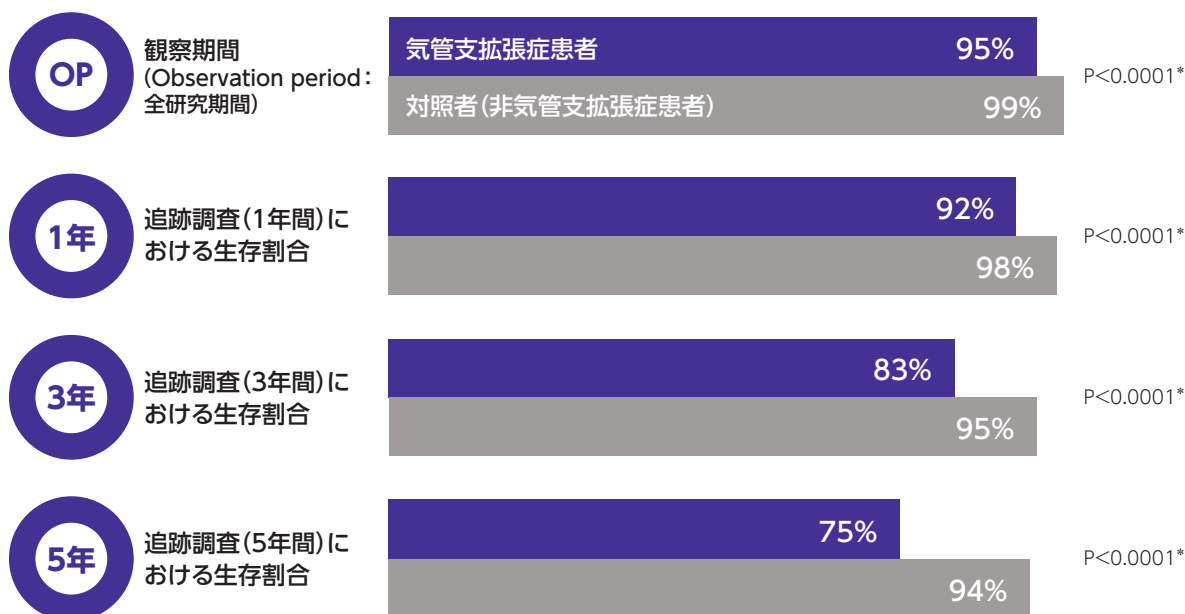
(名古屋大学医学部附属病院 呼吸器内科 講師)

### 気管支拡張症患者における死亡率

気管支拡張症は患者の死亡リスクに有意な負の影響を及ぼします<sup>1-4)</sup>

- 世界的に、気管支拡張症患者は対照者(非気管支拡張症患者)よりも死亡率が有意に高いとされています<sup>1-3)</sup>。2023年の米国の報告では、気管支拡張症患者は対照者と比較して死亡リスクが77%高かったとされています(図1)<sup>3)</sup>。
- 死亡リスクが増加する気管支拡張症患者として、主に次のような特徴が挙げられています。
  - ▶ 慢性緑膿菌感染症患者<sup>4)</sup>
  - ▶ 年に2回以上の増悪が認められる患者<sup>5)</sup>
  - ▶ 高齢患者<sup>2)</sup>
- 気管支拡張症では、予後の改善のため、より効果的な治療介入が必要とされています<sup>3)</sup>。

図1 気管支拡張症患者と対照者の生存割合(海外データ)<sup>3)</sup>



研究概要<sup>3)</sup> :

気管支拡張症の有無別の全生存を評価することを目的として、2014年1月1日~2022年10月31日における米国のクレームデータを後ろ向きに解析した。追跡調査1年、3年、5年時点の生存割合をlandmark analysisにより評価し、18歳以上の気管支拡張症患者(約12万例)と気管支拡張を有さない対照者(約31万例)の死亡リスクについて、Cox比例ハザードモデルを用いて比較した。

\* : Cox比例ハザードモデル

1) Sin S, et al. Respir Res. 2019; 20: 271. 2) Quint JK, et al. Eur Respir J. 2016; 47: 186-193.

3) Feliciano J, et al. Presented at CHEST 2023. Poster 4327 (Sponsored by Insmed). 4) Loebing MR, et al. Eur Respir J. 2009; 34: 843-849.

5) Chalmers JD, et al. Am J Respir Crit Care Med. 2018; 197: 1410-1420.

## 早期診断の重要性

海外のデータでは、症状発現から気管支拡張症の診断までの平均期間は12.2年だったことが報告されています<sup>1)</sup>

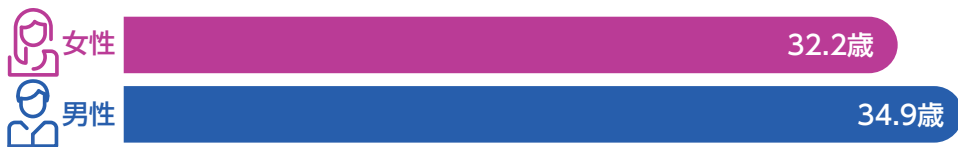- 気管支拡張症では診断が大幅に遅れる場合があり<sup>2-4)</sup>、実際に診断まで30年以上も慢性的な湿性咳嗽が認められた例も多く報告されています<sup>5)</sup>。
- 特に女性患者では、症状の発現から診断までの期間が男性患者よりも2年超(平均)長いとされています(図2)<sup>1)</sup>。このような性差の要因として、症状発現時の年齢、喫煙の習慣、痰の排出頻度、肺機能の低さなどが挙げられています。

図2 Spanish Historical Registry of Bronchiectasisの報告(海外データ)<sup>1)</sup>

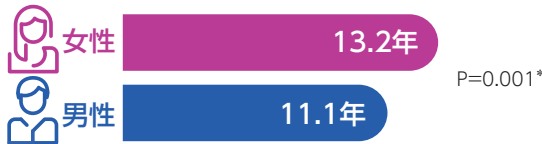
- 症状発現から気管支拡張症の診断までの平均期間：12.2年



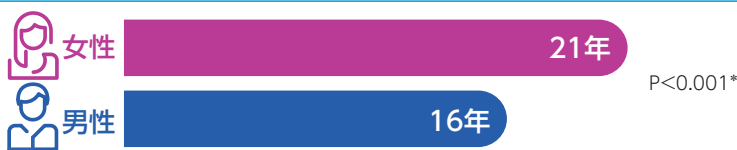
- 症状発現時の年齢(平均)：女性では症状の発現がより早かった



- 診断が遅れた期間(平均)：女性では診断の遅れがより大きかった



- 症状発現時20歳未満の症例で診断が遅れた期間(平均)：若年齢発症の女性では診断の遅れがより大きかった



### 研究概要<sup>1)</sup>：

性別による気管支拡張症の診断の遅れを評価することを目的として、2002～2011年にスペインの36施設で気管支拡張症と診断された患者2099例について、Spanish Historical Registry of Bronchiectasisのデータを解析した。

\*：t検定

- 近年の研究では、気管支拡張症患者では気道閉塞を伴う肺機能の低下や臨床症状の悪化が数年かけてゆっくりと進むこと、同年齢・同性と比較してFEV<sub>1</sub>は1年あたり50mL以上低下することが示されています<sup>1,4)</sup>。
- 診断の遅れは肺機能低下をきたし、より重度の疾患と関連する場合があります<sup>1)</sup>。早期診断は早期介入を可能にし、気管支拡張症患者のQoL向上や転帰の改善につながる可能性があります<sup>5,6)</sup>。

1) Girón RM, et al. Chron Respir Dis. 2017; 14: 360-369. 2) Martinez-Garcia MA, et al. Chest. 2018; 154: 737-739.

3) Shoemark A, et al. Respir Med. 2007; 101: 1163-1170. 4) King PT, et al. COPD. 2009; 6: 130-136. 5) Maselli DJ, et al. Int J Clin Pract. 2017; 71: e12924.

6) Pasteur MC, et al. Thorax. 2010; 65(suppl 1): i1-58.

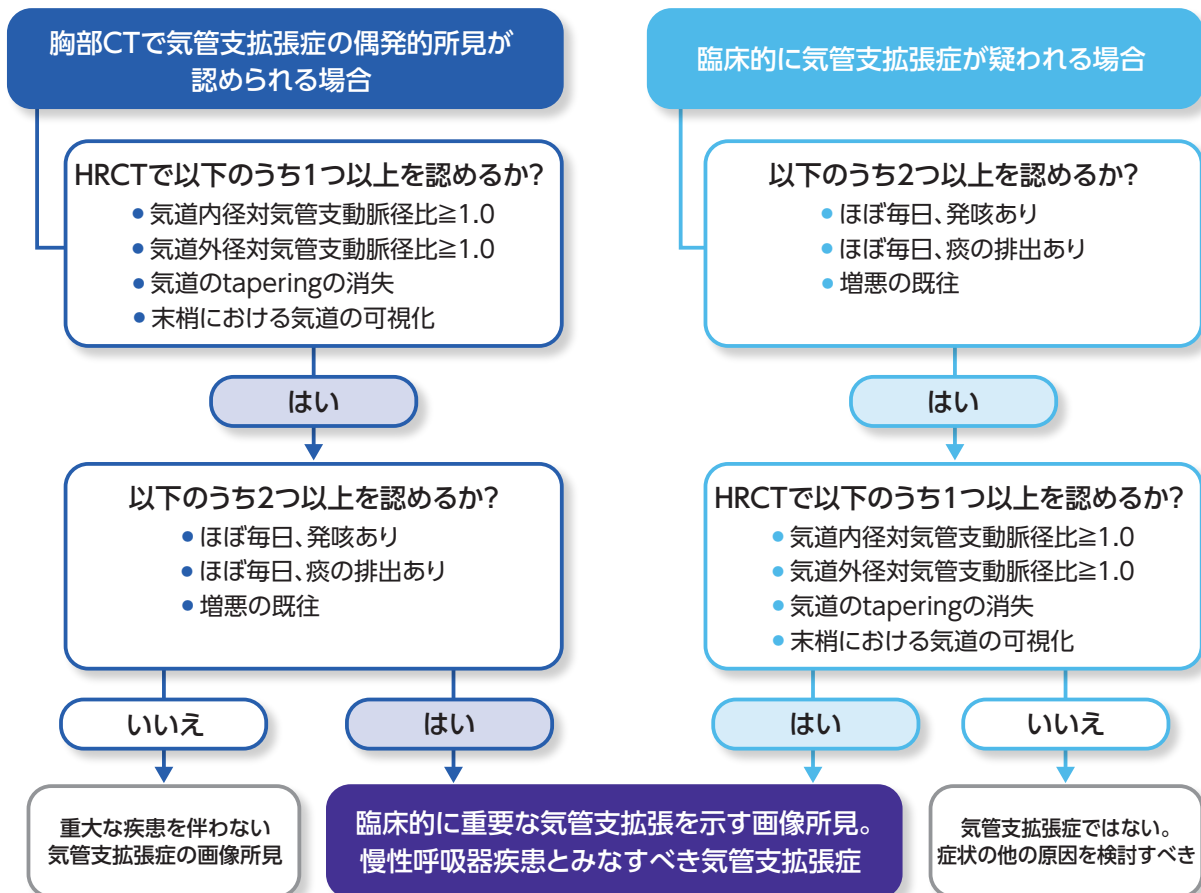


## 気管支拡張症の診断に必要な基準

欧米のエキスパートオピニオンでは、臨床的に重要な気管支拡張症の診断には、臨床基準と放射線学的基準の両方を満たすことが必要とされています<sup>1,2)</sup>

- 気管支拡張症の新しい診療に対するニーズの高まりにより、2022年、欧米のエキスパートを含む (EMBARC、BRR) タスクフォースが気管支拡張症の臨床試験や日常診療の指標となるコンセンサスを発表しました<sup>2)</sup>。
- 臨床的な観点では、慢性呼吸器疾患としての気管支拡張症患者の大半は、①発咳あり(ほぼ毎日)、②痰の排出あり(ほぼ毎日)、③増悪の既往歴ありの3つが当てはまるとされています<sup>2)</sup>。
- 臨床的に重要な気管支拡張症の診断には、上記の臨床基準のうち少なくとも2つ、および放射線学的基準(後述)を満たすべきことが提案されています(図3)<sup>2)</sup>。
- 気管支拡張症は不均質な病態であり、用語や定義がこれまで標準化されていなかったことから、臨床試験の実施や解釈が困難でした。これらを整備しエキスパートによる推奨を示すことによって、今後の臨床試験で最適化された組み入れ患者において、より信頼性の高い治療効果の比較がなされ、精度の高い診断がなされることが期待されます<sup>2)</sup>。

図3 臨床的に重要な気管支拡張症を定義するフローチャート<sup>2)</sup>



CT：コンピュータ断層撮影 HRCT：高解像度コンピュータ断層撮影

EMBARC：the European Multicentre Bronchiectasis Audit and Research Collaboration (欧州気管支拡張レジストリ)

BRR：the US Bronchiectasis and non-tuberculous mycobacteria Research Registry

1) Hill AT, et al. Thorax. 2019; 74(suppl 1): 1-69. 2) Aliberti S, et al. Lancet Respir Med. 2022; 10: 298-306.



## 気管支拡張症のCT画像の特徴

気管支拡張症のCT画像の特徴として、永続的な気管支拡張がみられます<sup>1)</sup>

■ 現在、気管支拡張症の診断は主に高解像度CT (HRCT) によって行われています。

■ 胸部単純X線画像では異常がないように見えても、CTで気管支の異常が初めて判明することも少なくありません<sup>2)</sup>。

■ HRCTは、アレルギー性気管支肺アスペルギルス症 (ABPA)、非結核性抗酸菌 (NTM) 症、原発性線毛機能不全症、 $\alpha$ 1-アンチトリプシン (AAT) 欠乏症など、気管支拡張症の原因となる疾患の特徴的な画像所見を探ることも目的として実施されます<sup>3)</sup>。

図4 気管支拡張症における放射線学的基準とその他の特徴<sup>3,4)</sup>

### 放射線学的基準

気管支拡張<sup>4)</sup>

### その他の特徴

気管支壁肥厚<sup>3,4)</sup>

粘液栓子<sup>3)</sup>

## 気管支拡張症のHRCT所見の主な特徴<sup>2,3,5)</sup>

### 1 気管支動脈径比の増加

通常、気管支動脈径比 (気管支の内径と伴行する肺動脈径との比) は0.7前後とされています。気管支動脈径比が1を超える場合、気管支拡張の可能性が高くなります。

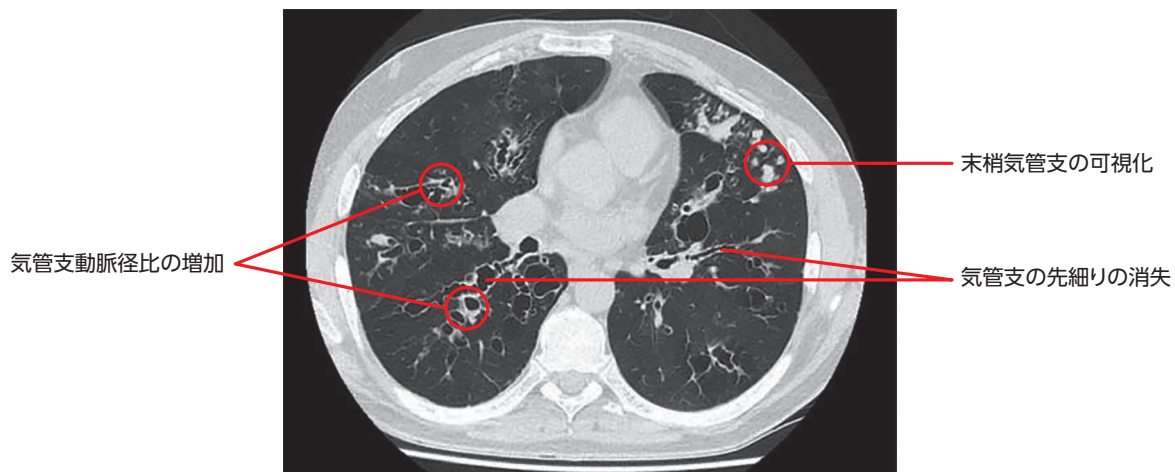
### 2 末梢気管支の可視化

通常、胸膜から2cm以内ではHRCTでも気管支は描出されません。胸膜から1cm以内の肺で気管支が認められることは、気管支拡張症の重要な所見の1つです。

### 3 気管支の先細りの消失

通常、気管支は末梢ほど細くなります (tapering)。この細まりが分岐後2cm以上にわたって欠如する (同じ径が続く/拡張する) 所見は、気管支拡張症の重要な所見の1つです。

図5 胸部CT画像で認められる気管支の永続的な拡張<sup>5)</sup>



気管支拡張症の徴候を示す42歳男性のCT軸位画像：  
上葉に粘液栓を伴う結節状および嚢状気管支拡張症

CT：コンピュータ断層撮影 HRCT：高解像度コンピュータ断層撮影

1) Chalmers JD, et al. Nat Rev Dis Primers. 2018; 4: 45. 2) Tokuda H. Jpn Open Respir Med. 2017; 1: e00027. 3) Hill AT, et al. Thorax. 2019; 74(Suppl 1): 1-69.

4) Aliberti S, et al. Lancet Respir Med. 2022; 10: 298-306. 5) Contarini M, et al. Eur Respir Rev. 2018; 27: 180016.